

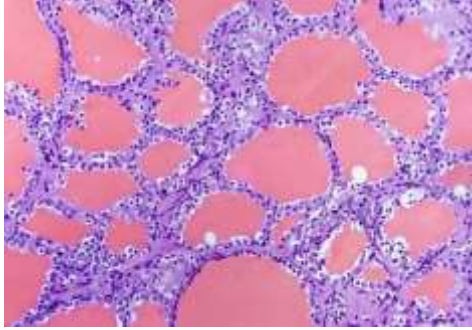
SEM 3 GENERAL PRACTICAL EXAMINATION

ZOOG GE/CC3 PRACTICAL

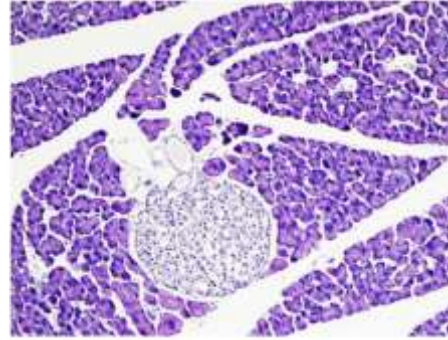
F.M=30, TIME-1 HOUR 30 MINS+ 30 MINS FOR MAIL SUBMISSION

1. Identify the following histological sections: 4X3

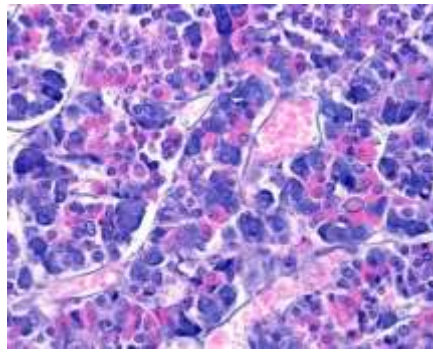
১. নিম্নলিখিত কলাস্বানিক গঠন গুলো সনাক্ত কর। (৪x৩) =১২



A



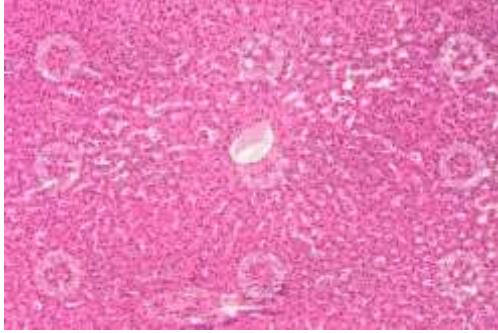
B



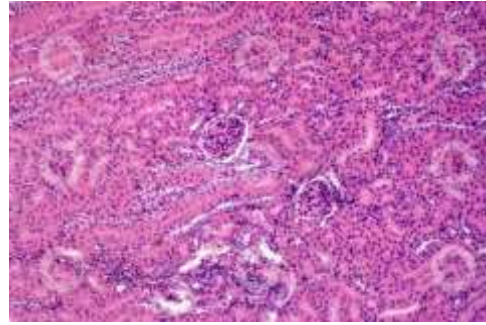
C

2. Identify the following histological sections: 4X3

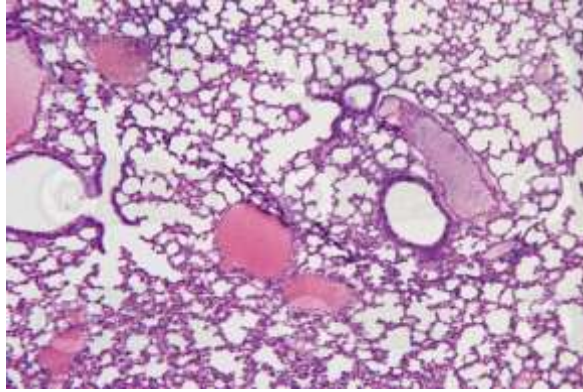
২. নিম্নলিখিত কলাস্থানিক গঠন গুলো সনাক্ত কর। (৪x৩)=১২



A



B



C

3. Write the procedure, observation, inference of biochemical tests performed to distinguish between monosaccharide and polysaccharide . 6

৩. বায়োকেমিক্যাল পরীক্ষা, পর্যবেক্ষণ ও সিদ্ধান্ত উল্লেখ করে, মনোস্যাকারাইড ও পলিস্যাকারাইড পৃথকীকরণ করো। (৬)